Lane Medical Library

Beitrag

zur

Histogenese der Chondrome.

Mit 2 Abbildungen.

Inaugural-Dissertation

zur

Erlangung der Doctorwürde in der gesammten Medicin

verfasst und einer

Hohen medicinischen Facultät

der

Kgl. bayer. Ludwig-Maximilians-Universität zu München

unter dem Präsidium des Herrn

Obermedicinalrates Prof. Dr. O. Bollinger

vorgelegt von

Max Bonorden

cand. med. aus Braunschweig.

München 1891.

Buchdruckerei von M. Ernst.

Digitized by the Internet Archive
in 2026

https://archive.org/details/IA40153721_0114

Beitrag

zur

Histogenese der Chondrome.

Mit 2 Abbildungen.

Inaugural-Dissertation

zur

Erlangung der Doctorwürde in der gesammten Medicin

verfasst und einer

Hohen medicinischen Facultät

der

Kgl. bayer. Ludwig-Maximilians-Universität zu München

unter dem Präsidium des Herrn

Obermedicinalrates Prof. Dr. O. Bollinger

vorgelegt von

Max Bonorden

cand. med. aus Braunschweig.

München 1891.

Buchdruckerei von M. Ernst.

Seinem verehrten Lehrer

Herrn Prosector Dr. R. Beneke

zu Braunschweig

in Dankbarkeit

der Verfasser.

Während Virchow heteroplastisch gebildeten Knorpel als Product des interstitiellen Bindegewebes auffasste, nahmen schon früh einige Autoren auch Lymphräume als Ausgangspunkte für Knorpelbildung an, ohne jedoch auf die Art und Weise derselben einzugehen. Hogg und Queckett fanden dann in cystischen Kanälen des Hodens, die sie für Samenkanälchen hielten, die jedoch nach den Untersuchungen von Ludwig und Tomsa als Varicositäten von verstopften Lymphgefässen aufzufassen sind, freie Knorpelmassen, Billroth und Paget sahen dasselbe und zugleich die Entstehung derselben aus papillären Excrescenzen der Wand dieser Cysten. In Paget's Falle erstreckten sich die Knorpelmassen bis in die Lymphgefässe und Lymphspalten des Samenstranges, Virchow glaubt jedoch, dass in diesem Falle der Knorpel vom interstitiellen Bindegewebe gebildet wurde und erst später in die Lymphgefässe vorgedrungen ist. Unbestreitbare Fälle von Knorpelbildung aus Endothelien beschrieb Wartmann[1]) in seiner Abhandlung über das Enchondrom, und ich glaube, über die ganz neuen Beziehungen, die derselbe zwischen Endothel und Knorpelgewebe fand, hier kurz referiren zu dürfen. Wartmann untersuchte im Laboratorium v. Recklinghausen's 8 Enchondrome auf das Genaueste

[1]) Wartmann: Recherches sur l'enchondrome, son histologie et sa genèse. Genf et Paris. 1880.

und fand in allen gewucherte Endothelien teils in geringerer, teils in grösserer Anzahl. In 4 Fällen konnte er die Umwandlung der Endothelzelle zur Knorpelzelle direct beobachten, in einem Falle sah er den Uebergang von Endothelien von Blutcapillaren in Knorpelgewebe und in einem anderen Falle die Infection von Arterienendothel durch einen Embolus von Enchodromzellen. Betrachten wir nun kurz die von ihm beobachteten Fälle, indem wir besonders die Stellen berücksichtigen, an denen die Endothelien sich pathologisch verändern.

I. Enchondrom des Beckens.

Mannskopfgrosser, gestielter Tumor vom Ramus ascendens ossis pubis dextri ausgehend, bucklig, von teils gummiartiger, teils steinharter Consistenz. Bestehend aus Knorpelkernen, die durch spärliches fibröses Bindegewebe von einander getrennt sind. In diesem Bindegewebe sieht man auf dem Querschnitt runde Kanäle, die Herr Professor v. Recklinghausen für Lymphgefässe erklärte. Dieselben sind oft mit länglichen, aneinander abgeplatteten Zellen vollständig gefüllt und gleichen dann einer Epithelperle. Auf einem der Gefässrichtung parallelen Schnitte sieht man dieses nur, wenn es mit Zellen gefüllt ist, es erscheint dann als ein mit Zellen gefüllter Cylinder, der durch keine Wand vom Nachbargewebe getrennt ist. Diese Cylinder grenzen an manchen Stellen direkt an die Knorpelpartien an, die Zellen entfernen sich dann von einander, trennen sich durch eine Hyalinschicht von einander ab und wandeln sich so in Knorpelzellen um. Die hyalinen Partien des Tumors sind teils homogen, teils zeigen sie körnige oder fibrilläre

(asbestartige) Degeneration, oder sie sind auch verkalkt, Ossification tritt nirgends auf.

II. Enchondrom des I. Metacarpus und der I. Phalanx des Daumens.

Gelblicher Tumor, von spongiösem Aussehen und Consistenz, aus 3 Lappen bestehend, deren grösster ca. 20 cm Umfang hat. Von dünnem, fibrösem Bindegewebe überkleidet, das sich nur wenig in die Tiefe erstreckt. Im Centrum verkalkt, der ursprüngliche Knochen ganz vom Knorpel verdrängt. An einigen Stellen geht das Bindegewebe direkt in das Knorpelgewebe über. Sowohl in den Bindegewebszügen, als auch im Knorpel sieht man auf dem Längsschnitte mehr oder weniger cylindrische Gefässe, die auf dem Querschnitt rund oder dreieckig erscheinen und nach Herrn Professor v. Recklinghausen als Blutgefässe, und zwar Capillaren, aufzufassen sind. Ihre Wand besteht aus einer oder mehreren Lagen von Endothelzellen. Entweder sind sie leer oder mit Blut, Detritus etc. erfüllt, oder aber sie sind mit Zellen erfüllt, die an der Wand eng aneinander gepresst liegen, nach dem Centrum zu sich mehr von einander entfernen und durch helle, hyaline Streifen von einander getrennt sind. Wenn die Gefässe zerreissen, gehen diese Zellen in das Knorpelgewebe über und mischen sich unmerklich mit den Knorpelzellen, indem sie sich durch nichts mehr von diesen unterscheiden. Also Umwandlung von Gefässendothelien in Knorpelzellen durch Secernirung einer hyalinen Substanz.

III. Enchondrom des Beckens.

Der Tumor hat die Grösse eines Mannskopfes, entspringt mit breitem Stiel vom Ramus ascend. ossis

ischii und Ramus descendens ossis pubis. Er war langsam gewachsen und durch das foramen obturatum in das Becken hineingewuchert. Er hat die Form einer Keule, ist aussen von einer dichten Bindegewebshülle bedeckt, die an vielen Stellen bucklig vorgetrieben ist. Consistenz: hart wie ein Stück grünes Holz. Er besteht aus vielen sehr verlängerten und ausgezogenen Lobuli, die oft gewunden sind und einem römischen S gleichen. Die Lobuli umschliessen Hohlräume von 4—5 cm Durchmesser, sie enthalten ein weitmaschiges Gewebe, das von einer serösen, aus degenerirten Knorpeln hervorgegangenen Flüssigkeit erfüllt ist. Vom einen Ende der Keule geht ein derbes, fibrilläres Bindegewebe bis zur Mitte des Tumors und gibt durch seine Kreuz- und Querzüge dem Tumor eine filzartige Beschaffenheit. An vielen Stellen geht es unmerklich in Knorpel über. Zwischen den einzelnen Bindegewebsbündeln zeigen sich hier und da dunkler gefärbte Streifen von langen, abgeplatteten Zellen ohne Fortsätze, die als gewucherte Endothelzellen aufzufassen sind, und zwar als Endothelien von Blutgefässen, da diese häufig mehrere Lagen von Endothel besitzen. Capillaren dieser Gefässe dringen in den Knorpel ein und verzweigen sich dort. Fibrilläre und körnige Degeneration hauptsächlich im Centrum der Knorpelpartien.

IV. Enchondrom der Lunge.

Erbsengrosser Tumor, ganz von Lungengewebe umgeben, nicht mit dem Bronchus verwachsen. Er ist fast ganz verkalkt und enthält nur noch wenig Hyalin. Hie und da Haufen kleiner, runder, aneinander gepresster Zellen, die vielleicht für Endothelzellen

zu halten sind. Im Knorpel keine Gefässe, im Bindegewebe solche, gefüllt mit denselben runden Zellen.

V. Enchondrom der Parotisgegend.

Zuerst langsam, später schnell gewachsener Tumor, mannsfaustgross, von blassgelber Farbe, von verdünnter Haut bedeckt. Eine Bindegewebskapsel umzieht ihn und sendet intralobuläre Züge in's Innere. Consistenz: Im Centrum gummiartig, nach der Peripherie weicher, wie Gelée. Im Centrum fibröser Kern, um diesen degenerirter Knorpel mit Cysten, gefüllt mit gelatinöser Flüssigkeit. Viel Mucin, kein Chondrin enthaltend. In den noch nicht degenerirten Partien Bindegewebszüge mit deutlichen Zellen, unmerklich in Hyalin übergehend. In diesen Bindegewebszügen finden sich stärker gefärbte Zellgruppen von oft ganz runder, oder ovaler, oder länglicher Form, gerade oder gewunden verlaufend, hie und da verzweigt, also einem Gefässe, das in verschiedenen Ebenen durchschnitten ist, gleichend. Hie und da sind Lumina in den Zellhaufen freigeblieben. Nach Herrn Professor v. Recklinghausen sind diese Gefässe als Lymphgefässe aufzufassen, da dieselben im Querschnitte verschiedene Stadien zeigen. Entweder erscheinen sie als einfache, wandlose Lumina im Bindegewebe, oder sie sind von einem schmalen, stärker gefärbten Rande umgeben, oder die Endothelien sind sehr gewachsen, haben sich eventuell vermehrt und füllen das ganze Gefäss aus, dann erscheint es auf dem Längsschnitte als mit Zellen gefüllter Cylinder, auf dem Querschnitt als epithelperlenartiges Gebilde. Wenn die Gefässe nahe bei einander liegen, machen sie den Eindruck einer Drüse, indem die Endothelcylinder

oder -Perlen als Acini, das interstitielle Bindegewebe als Stroma imponirt. Nach und nach wird dies Bindegewebe hyalin, dann entfernen sich die Zellen von einander, werden spindelförmig und leben in dem Hyalin für sich weiter. Sie nehmen Biscuitform an, senden Fortsätze aus oder umgeben sich mit einer Kapsel. Oft findet man auch mehrere in einer Kapsel, was auf eine lebhafte Proliferation der jungen Knorpelzellen schliessen lässt. Wenn sie sich nicht vermehren, so wird die Kapsel sehr gross, 4—5mal den Durchmesser der Zelle ausmachend. Die jungen Knorpelzellen, die im Begriff sind, sich mit einer Kapsel zu umgeben, geben auf Zusatz von Jodlösung die Reaction des Glykogens, sie bleibt aus oder ist sehr schwach bei den älteren Knorpelzellen. Es muss also ein Zusammenhang zwischen dem Glykogen und der Kapselbildung bestehen, und Wartmann hält das Glykogen für eine Modification des Zellprotoplasma's, die seiner Umwandlung in Chondrin vorhergeht. Da in diesem Tumor an vielen Stellen Bindegewebe an Knorpel angrenzt, ohne in denselben überzugehen, so ist anzunehmen, dass ein grösserer Teil des Knorpels von den Endothelien der Lymphgefässe und Lymphspalten gebildet ist.

VI. Recidiv des vorigen Enchondroms.

Der Patient starb nach dem 2. Recidiv. Der grösste Teil des recidivirten Tumors, von der Grösse einer grossen Kastanie, war sehr schnell gewachsen und sass hinter der Parotis in der Gegend des Processus mastoideus. Er war fast ganz in schleimiger Degeneration begriffen, daher sehr weich. Das benachbarte Gewebe des Ohrknorpels ist fast ganz normal geblieben, ebenso

geht das Bindegewebe nie in Hyalin über, sondern zeigt ganz deutliche Fibrillen und normale Capillaren. In den tieferen Lagen des Bindegewebes zeigen sich runde oder längliche Kanäle, deren Wand aus einer lockeren äusseren, einer dichteren inneren und einem kaum sichtbaren Endothel besteht und die Herr Prof. v. Recklinghausen für Arterien erklärte, da er auf Schrägschnitten Streifung der Media wahrnahm. Einige dieser Arterien sind leer, andere zeigen einen embolischen Pfropfen von Knorpelsubstanz, der einen Teil oder das ganze Lumen der Arterie verschliesst, an einigen Stellen sogar die Wand dehnt. In den kleineren Arterien bestehen die Emboli aus kleinen runden Zellen ohne Intercellularsubstanz, in den grösseren sind die Zellen am Rande länglich oder spindelförmig und liegen dicht zusammen, nach dem Centrum zu werden sie grösser, rund oder polyedrisch und zeigen deutliche hyaline Intercellularsubstanz, im Centrum liegen die grössten Zellen, umgeben von einer Kapsel. An einigen Stellen sind Gefässe geplatzt und die Knorpelzellen sind zusammengeflossen und bilden einen einzigen Lobulus. Der Tumor ist also entstanden aus einem knorpeligen Embolus in eine Arterie. Der Embolus muss sehr klein gewesen sein, da er nur durch ein minimales Loch in die Arterie gelangen konnte, denn das Blut konnte in der Arterie weitercirculiren und ihn mitschleppen. Trotzdem hat er sich in ganz kurzer Zeit zu Kastaniengrösse entwickelt, was sehr unwahrscheinlich ist, wenn man nicht annimmt, dass andere Zellen inficirt wurden und an der Knorpelbildung teilnahmen. Weber gibt an, dass die äusseren Gefässwände durch Gegenwart von Knorpel zur Pro-

liferation und Knorpelbildung angeregt werden könnten. Wartmann hat davon in diesem Falle nichts bemerken können, im Gegenteil glaubt er an eine Infection und Wucherung der Intima und erklärt die am Rande liegenden platten, spindelförmigen Zellen für gewucherte Endothelien. Wenn das Gefäss reisst, trennen sie sich von einander und umgeben sich mit einer Kapsel. Sie werden Knorpelzellen und vermehren sich wie diese oder gehen in schleimiger Degeneration zu Grunde.

VII. Myxochondrom der Parotisgegend.

Aus 3 erbsengrossen Kernen zusammengesetzter Tumor am linken Unterkiefer. Das Bindegewebe ist fast überall in hyaliner Degeneration begriffen, seine Fasern bilden ein Netzwerk, in dessen Maschen zahlreiche leere, runde oder elliptische Räume liegen, oft so nahe bei einander, dass das Gewebe spongiös aussieht. Diese Räume haben entweder keine eigentliche Wandung oder ein schönes, geschwollenes, polygonales Endothel. Längsschnitte liefern die schon erwähnten Bilder von Zellschläuchen und Perlen. Im freien Gewebe sieht man 3 Arten von Zellen: 1) polygonale, nahe aneinander gerückte Zellen ohne Kapsel durch dünne Lage Hyalin von einander getrennt, mehr oder weniger färbbar; 2) näher den myxomatösen Partien spindelförmige Zellen, die oft miteinander anastomosiren, oder rund und von einer etwas helleren Kapsel umgeben sind; 3) runde oder polygonale Zellen, ohne Kapsel, mit stark gefärbten Kernen, die von einer granulirten Protoplasmazone umgeben sind. Häufig zeigen sie ausgeprägte Biscuitform. Genauere

Angaben über die Herkunft der einzelnen Zellformen sind nicht zu machen.

VIII. Enchondrom der Parotisgegend.

Hühnereigrosser Tumor, ausgegangen vom Processus styloideus, von graugelber Farbe und gummiartiger Consistenz. Eine dünne Bindegewebsschicht überzieht ihn. Im Centrum einige kleine Cysten, mit verflüssigtem Knorpel gefüllt.

Die Hauptmasse des Tumors besteht aus feingestreiftem Hyalin, dessen scharf gezeichnete Fasern in den jüngeren Partien kürzer, in den älteren länger sind. Wenn die Fasern sehr zahlreich sind, täuschen sie Bindegewebsbündel vor, sind aber durch das Fehlen der Bindegewebszellen als Stränge fibrillär degenerirten Hyalins zu erkennen. Die im Hyalin teils isolirt, teils in Gruppen liegenden Zellen zeigen sehr scharf gezeichnete Formen, die in einer bestimmten Reihenfolge betrachtet sehr genau den Uebergang der Endothelzelle in die Knorpelzelle repräsentiren. Zuerst sieht man die schon oben erwähnten Perlen von Endothelzellen oder die mit Zellen gefüllten Cylinder, die wir als mit Zellen vollgepfropfte Lymphgefässe, teils im Längsschnitt, teils im Querschnitt getroffen, erkannt haben. Wenn jetzt das Gefäss platzt, zerstreuen sie sich im Nachbargewebe. Sie sind zuerst noch ziemlich klein und spindelförmig, Sarkomzellen gleichend, nur etwas grösser. Sie umgeben sich dann entweder sofort mit einer Kapsel oder sie senden Fortsätze aus, oder teilen sich direkt. In diesem Stadium zeigen sie schön rothbraune Färbung durch Jodtinctur. Man sieht dann im Hyalin Zellformen, die einer Hantel gleichen, oder 2, 3, 4

Fortsätze ausgestreckt haben. Einer dieser Fortsätze umgiebt sich dann an seinem äussersten Rande mit einer Hyalinzone, die ihm wie eine kleine Kappe aufsitzt. Nach und nach zieht sich die Zelle zusammen und umgiebt sich ganz mit einer Kapsel, oder ein Fortsatz bleibt noch frei, oder die Fortsätze ziehen sich nicht zurück, sondern bilden zuerst eine gemeinsame Kapsel, schnüren sich dann ab und bilden sich eine besondere Kapsel, so dass man dann 3 oder 4 eingekapselte Zellen in einer grossen gemeinsamen Kapsel findet. Wenn eine Zelle nicht proliferirt, so bildet sie eine enorme Kapsel, deren Radius 12—15mal so gross sein kann als ihr eigener. Wenn die Kapseln sich berühren, so verschmelzen sie mit einander und es entsteht so die hyaline Intercellularsubstanz.

Dieselben Stadien wie die Endothelzellen machen auch die jungen Knorpelzellen durch, die aus der Proliferation der Bindegewebszellen entstanden sind.

* * *

Diesen von Wartmann beschriebenen Enchondromen reiht sich ein von v. Dembowski[1]) publicirtes Chondro-Endotheliom der Haut an, da dasselbe gleichfalls Knorpelbildung durch Endothelzellen zeigt. Der Tumor war langsam bis zur Grösse einer Erbse gewachsen, er war früher weich gewesen, dann hart geworden und sass auf der rechten Wange einer 52jährigen Frau, 1 Zoll vor der Ohrmuschel. Der Tumor war deutlich gestielt, mit verdünnter Haut und einer Bindegewebslage überzogen, war deutlich durch

[1]) Deutsche Zeitschr. f. Chirurgie, 32 Band, 3 u. 4. Heft, XIII.

Bindegewebe in kleine Lobuli differenzirt, die in ihrer weichen Grundsubstanz Inseln von hyalinem Knorpel trugen. Die Gefässe waren stark ectasirt, ihre Endothelien an wenigen Stellen noch normal, meist polygonal oder spindelförmig in die Lumina vorgewuchert, dieselben bis auf kleine Lücken fast ganz obstruirend. Auf diese Weise sind die oben erwähnten Lobuli entstanden, jeder einzelne entspricht einer durch die gewucherten Endothelzellen obstruirten angiomatösen Caverne. Nach dem Centrum zu trennen sich zuerst grössere Zellgruppen durch Ablagerung einer hyalinen Intercellularsubstanz von einander ab, die Gruppen werden immer kleiner, die Zellen runden sich ab, und ganz im Centrum liegen einzelne Zellen innerhalb der hyalinen Substanz; sie sind mit einer deutlich nachweisbaren Kapsel umgeben und führen das Leben einer typischen Knorpelzelle; man sieht Kernteilungen in den Zellen, zwei Tochterzellen mit ihren Kapseln in einer gemeinsamen Kapsel u. s. w.

Die gewucherten Endothelien gehören den Blutgefässen an, da in den ectasirten Gefässen sowohl unveränderte Blutkörperchen als auch Detritus von Blutgerinnseln gefunden wurde

* * *

Dem Chondro-Endotheliom Dembowski's ist der Tumor, dessen Untersuchung mich zu dieser Arbeit veranlasste, sehr ähnlich.

Die Geschwulst wurde im Sommer 1891 im Herzoglichen Krankenhause zu Braunschweig einem 62jährigen kräftigen Manne aus der Gegend zwischen rechtem

Unterkieferwinkel und unterem Parotisrande durch Herrn Medicinalrat Dr. Völker excidirt. Patient gab an, denselben schon seit 4 Jahren gehabt zu haben; anfangs blaurot, später rötlich, habe sich derselbe bis zur Grösse einer Pflaume entwickelt, ohne jemals Schmerzen zu verursachen. Ein Jahr vor der Entstehung desselben habe er auf derselben Seite des Gesichtes, aber etwas höher, einen ähnlichen Knoten gehabt, der aber viel kleiner gewesen sei und nach einigen Monaten mit Hinterlassung einer kleinen, noch sichtbaren, braun pigmentirten Hautpartie verschwunden sei. Familie gesund, keine Anlage zu Ohrdeformitäten vorhanden. Die Operation verlief ohne starke Blutung und die kleine Wunde verheilte reactionslos. Die Parotis war nicht verletzt, da der Tumor durch Bindegewebe deutlich von ihr getrennt war.

Der excidirte Tumor ist von rundlicher Form, von Pflaumengrösse und deutlich gestielt. Er zeigt eine weiche, aber prall elastische Consistenz. Seine ganze Oberfläche ist mit Epidermis überkleidet, die auf der Höhe des Tumors stark verdünnt und haarlos erscheint, während der Stiel sehr kräftige und lange, nach den Seiten abstehende Haare trägt. Auf dem Durchschnitte sieht man besonders im Centrum, aber auch an einigen Stellen der Peripherie kleine und grössere dunkelbraune Extravasate. Das eigentliche Tumorgewebe ist von hell-graurötlicher Farbe, sehr durchscheinend und gallertig, von Knorpelpartien ist makroskopisch nichts wahrzunehmen.

Der Tumor wurde in Müller'scher Flüssigkeit fixirt, in Alkohol gehärtet und in Paraffin eingebettet geschnitten. Die Schnitte wurden teilweise mit Haema-

toxylin, teilweise mit Haematoxylin-Eosin gefärbt, ihre Dicke schwankt zwischen 1/100 und 1/200 mm.

Mikroskopische Betrachtung:

Ein Zupfpräparat in Kochsalzlösung zeigt vor allen eine grosse Anzahl rundlich polygonaler, etwas abgeplatteter Zellen, den Epithelzellen ähnlich, mit blassen, grossen Kernen und deutlichen Kernkörperchen. Sie schwimmen im freien Felde oder liegen in flachen Zellagen zusammen. In geringerer Anzahl sind Sternzellen und andere für Schleimgewebe charakteristische Zellformen zu sehen. Zahlreiche rote und weisse Blutkörperchen und spärliche Bindegewebsfasern vervollständigen das Bild. Knorpel konnte in den Zupfpräparaten nicht mit Sicherheit erkannt werden.

Betrachten wir nun die Schnitte zuerst mit einer schwachen Vergrösserung (Leitz 1 : 3), so zeigen sie sämmtlich im Grossen und Ganzen folgendes Bild: An der Peripherie überzieht eine durch Dehnung stark verdünnte Epidermis ohne Haare und Schweiss- oder Talgdrüsen den Tumor, am Stiele zeigt sie dagegen reichliche Haar- und Drüsenbildung. Das den Tumor gleichfalls vollständig umschliessende Bindegewebe enthält ausser einigen, an der Grenze nach der Geschwulst zu liegenden Anhäufungen von Leukocyten, nichts Besonderes. Die Geschwulst selbst besteht in ihrer Hauptmasse aus relativ grossen, runden oder länglichen Zellen mit grossen, meist stark gefärbten Kernen, die den Epithelzellen sehr ähnlich sind. Diese Zellen kleiden hie und da rundliche Kanäle aus oder wuchern in das Lumen derselben vor, an anderen Stellen sind sie in dichtgedrängten Strängen angeordnet, oder sie liegen

in den älteren Extravasaten zerstreut zwischen den mehr oder weniger degenerirten Blutkörperchen. Zwischen diesen Geschwulstzellen liegen zahlreiche kleine oder grössere Inseln einer hyalinen Substanz, die deutliche Vacuolen mit Zellen darin enthält und sich durch nichts vom Knorpelgewebe unterscheidet. Schliesslich finden sich noch nahe der Peripherie einige cavernös erweiterte Gefässe mit teilweise schon organisirten Thromben, ferner einige kleine Herde eines hellblau gefärbten, zartmaschigen Gewebes, das wohl als durch die Härtung etwas veränderte schleimige Intercellularsubstanz aufzufassen ist, und wenige im Gewebe verstreute Ballen und Kügelchen von Degenerationshyalin, durch Eosin schön purpurrot gefärbt.

Betrachten wir nun einige Schnitte, die dadurch ein besonderes Interesse verdienen, dass sie die Gefässe zeigen, deren wuchernde Endothelien unsern Tumor entstehen liessen. Im Centrum sind dieselben allerdings nicht mehr zu erkennen, desto besser aber an den Randpartien der Geschwulst. Die beiden grössten wurden durch Serienschnitte verfolgt, der Wandung und dem Inhalt nach zu urteilen, ist das eine als eine Blutcapillare, das andere als eine Vene aufzufassen. Beide sind ziemlich stark ectatisch. Die Capillare liegt an der Grenze zwischen dem Bindegewebe und den Geschwulstmassen. An ihrer einen Seite liegen die normalen fibrösen Stränge, an der anderen Seite die wuchernden Endothelien ihrer zahlreichen, stark ectatischen Seitensprossen, die quer durchschnitten dem Gewebe das Aussehen einer Drüse geben. Ihr eigenes Endothel zeigt verschiedene Entwicklungsstadien. Teils ist es noch ganz platt und bedeckt

in einer Lage die Wand oder es hat sich Knospen und Buckel bildend in das Lumen vorgedrängt, oder die einzelnen Zellen sind unter dem gegenseitigen Wachstumsdrucke lang und schmal geworden und haben sich pallisadenartig, dem Cylinderepithel gleichend, aneinandergereiht.

In der Vene ist der Wucherungsprocess bereits weiter vorgeschritten. 4—5 Zellreihen übereinander (Fig. 4 und 6) ragen in ihr Lumen hinein und der freie Rand derselben zeigt infolge der knopf- und keulenförmigen Vorragungen der grossen Zellen ein blumenkohlartiges Aussehen. Auch zwischen die Maschen des benachbarten Bindegewebes wuchern die Endothelzellen, so dass Bilder entstehen, in denen die beiden Wucherungsherde nur durch eine dünne Brücke von adventitialem Gewebe getrennt sind. Auch die Zahl der ectatischen Aeste ist bei der Vene noch grösser als bei der Capillare, so dass durch Wucherung sämmtlicher Endothelien ein grosser Complex von Geschwulstgewebe entsteht, in das schon in nächster Nähe der Vene die Knorpelinseln eingesprengt sind. Dieses Geschwulstgewebe wird besonders charakterisirt durch die Anordnung der Zellen in Stränge und durch das ausserordentlich gering entwickelte Stroma. Das Stroma besteht einzig aus einigen Bündeln alten Bindegewebes, das von den zwischenwuchernden Zellen losgelöst in das Geschwulstgewebe hineinragt und sich in feinste Fibrillen auflöst, die zwischen den Zellsträngen verlaufen. An anderen Stellen documentirt sich das Stroma nur durch die ziemlich zahlreichen jungen Capillaren, die aus normalen platten Endothelien gebildet und meist strotzend mit Blut gefüllt sind.

Bei genauer Untersuchung der Geschwulstzellen finden wir, dass sie sich häufig, zu 20 und mehr, aneinandergelegt haben, indem sie sich und ihre Kerne aneinander abplatteten und so ein- oder zweireihige Stränge bilden, die in geraden oder Schlangenlinien verlaufen und zwischen sich hie und da eine junge Capillare oder etwas schleimige Intercellularsubstanz haben. Die einzelnen Zellen haben, wenn sie isolirt liegen, stets eine deutliche Membran, in den Strängen dagegen kann man oft das Protoplasma der benachbarten Zellen nicht von einander abgrenzen. Sie haben meist eine schmale ($^1/_2$ Kern Durchmesser) blasse Protoplasmazone und einen meist grossen, gut tingirten Kern, der meist rund oder oval, auch abgeplattet oder dreieckig oder in Teilung begriffen ist. Kernkörperchen sind in gefärbten Präparaten weniger gut als in ungefärbten zu sehen. Die Kerne zeigen ferner innerhalb ihrer dunkel gefärbten Chromatinsubstanz helle Stellen von verschiedener Form, die, da sie ungefärbt geblieben sind, wohl als Vacuolen anzusehen sind. Sie treten als scharfbegrenzte Flecke von runder, ovaler, zackiger etc. Form in die Erscheinung, liegen teils im Centrum, teils an der Peripherie, teils ausserhalb des Kerns im Protoplasma und nehmen hier und da sogar den ganzen Kern bis auf einen dünnen Saum ein. Bei oberflächlicher Betrachtung könnten sie vielleicht für Protozoen gehalten werden, während es sich wohl nur um zufällig, vielleicht durch mangelhafte Fixirung entstandene Bilder handeln wird.

Etwas andere Verhältnisse bieten die Geschwulstzellen, wenn sie sich in Knorpelzellen umgewandelt haben. Sie sind dann stark zusammengezogen,

erscheinen mehr granulirt und manchmal nur aus einem Kern bestehend. Sie haben sich eine meist durch Eosin etwas intensiver gefärbte Kapsel gebildet und führen das Leben einer typischen Knorpelzelle. Allerdings scheinen sie bald nach ihrer Umwandlung abzusterben, da man sehr häufig schwach gefärbte, zackige, atrophisch aussehende Zellen in den Vacuolen sieht, hie und da diese auch leer erscheinen, resp. nur wenige Körnchen Detritus enthalten. Das von den Zellen gebildete Hyalin ist teils homogen, teils in schleimiger Erweichung begriffen. Hier und da sieht man auch eine Knorpelinsel in fibrillärer Degeneration, wobei das Hyalin bei der Doppelfärbung mit Eosin-Haematoxylin dunkelblau geworden ist, während es sonst hellrötlich erschien.

Wenden wir uns nun zur Betrachtung einiger Punkte, über die vielleicht noch eine Meinungsverschiedenheit bestehen könnte. Man könnte die Genese des Knorpels aus den Endothelzellen bezweifeln und an die Entstehung desselben aus versprengten Keimen des Ohr- oder Kiemenbogenknorpels denken, was ja in und neben der Parotis nicht so selten ist. Gegen diese Annahme spricht schon die sehr zerstreute Lage und die grosse Zahl der Knorpelinseln, die ja zur Annahme einer Unzahl versprengter Keime auffordern müsste, denn an eine Arrosion eines oder weniger Knorpelkerne durch secundär wuchernde Endothelzellen ist nicht zu denken, da der Knorpel hier nirgends die Bilder zeigt, die bei Arrodirung durch eine Neubildung etc. bekannt sind. Dort findet, wie schon v. Dembowski in seinem Falle von Chondro-Endotheliom anführt, »eine lebhafte Teilung

der Knorpelzellen statt. Je näher der Oberfläche, desto grösser wird die Zahl der in einer gemeinsamen Mutterkapsel eingeschlossenen Tochterzellen«, während hier die in Gruppen liegenden Zellen überhaupt noch keine Kapsel haben, sondern diese sich erst bei den ganz isolirt in der Mitte der Hyalinsubstanz liegenden Zellen findet. Zudem bietet unser Tumor an den Uebergangsstellen zu den Knorpelinseln fast genau dieselben Bilder, wie sie v. Dembowski beobachtete. Auch hier sieht man, wie sich zuerst Zellstränge durch Abscheidung einer hyalinen Intercellularsubstanz von einander abtrennen, wie dann Gruppen abgerundeter Zellen in einer gemeinsamen Vacuole im Hyalin liegen, und wie schliesslich die einzelnen Zellen isolirt im Hyalin sich mit einer deutlichen Kapsel umgeben haben, sich teilen etc. und also ganz das Leben einer Knorpelzelle führen. Da nun in v. Dembowski's Falle die Knorpelinseln wegen ihrer Lage im Centrum der mit Zellen vollgepfropften angiomatösen Caverne unbedingt als aus den Endothelien entstanden anzusehen sind — denn an Emboli ist nicht zu denken — so glaube ich, dass wir auch in unserm Falle den Knorpel als Product der Endothelzellen auffassen müssen.

Man könnte ferner die Genese des Tumors aus den Endothelien bezweifeln und denselben für ein sarkomatös oder carcinomatös entartetes Chondrom halten. Für Sarkom spricht sogar ein im Tumor vorhandener Befund, nämlich die freien Capillaren, die in ziemlich grosser Anzahl das Geschwulstgewebe durchsetzen. Vielleicht könnte man, gestützt auf diese Eigenschaft, dem Tumor den Namen Endothelsarkom geben,

denn Ackermann[1]) hat gerade diese freien Capillaren im Geschwulstgewebe für eine specifische Eigentümlichkeit des Sarkoms erklärt, dennoch müsste man wegen der alleinigen Beteiligung der Endothelien am Wucherungsprocess auch den Namen Endotheliom gelten lassen. Gegen die Auffassung des Tumors als Chondrosarkom spricht 1) das langsame Wachstum, 2) die Grösse der Zellen, 3) die typische Strangbildung, 4) das Fehlen von Bildern, wie sie für Arrosion von Knorpel bekannt sind. Auch an die nicht seltenen Fälle von Enchondrom mit carcinomatöser Entartung könnte gedacht werden.[2]) Hiergegen spricht hauptsächlich das ausserordentlich gering entwickelte Stroma, ferner der Umstand, dass die Epidermis und die Epidermoidealgebilde auf keinem einzigen Schnitte die geringste Atypie zeigen, endlich gleichfalls der schon angeführte Mangel von Arrosionserscheinungen im Knorpel. Zudem kann für einen Teil der Randpartien der Geschwulst die Entstehung ausgewucherter Endothelien mit Sicherheit nachgewiesen werden. Im Centrum ist dies allerdings wegen des schon zu weit vorgeschrittenen Wucherungsprocesses nicht mehr möglich, das Geschwulstgewebe dort gleicht jedoch in Form und Anordnung der Zellen und in der Knorpelbildung so vollkommen jenen Randpartien, dass man wohl berechtigt, wenn nicht gezwungen ist, einen gleichen Ausgangspunkt auch für dieses anzunehmen.

Wie schon oben gesagt, sind die Gefässe, deren wuchernde Endothelien unsern Tumor erzeugten, nach Wandung und Inhalt (Blutkörperchen und Detritus

[1]) Ackermann, Histologie und Histogenese der Sarkome.
[2]) Siehe Anmerkung 2.

Erklärung von Fig. 1.

Die Fig. 1 zeigt bei schwacher Vergrösserung die Vene mit den in's Lumen vorwuchernden Endothelien, die bei d die Adventitia durchbrechen. Bei b sieht man ektatisch erweiterte Aeste mit gleichfalls wuchernden Endothelien, bei c von den Endothelzellen gebildete Knorpelinseln, deren Genese in Fig. 2 genauer ersichtlich ist.

Erklärung von Fig. 2.

Die Abbildung zeigt einen Schnitt aus dem eigentlichen Geschwulstgewebe bei starker Vergrösserung (Leitz Oc. 1 Obj. VII). Man sieht innerhalb des engen Gefüges von Strängen, aus den wuchernden Endothelzellen gebildet, deutlich abgegrenzte hyaline Knorpelinseln, in denen sich teils dichter zusammenstehende, teils weiter auseinandergerückte Knorpelzellen, aus den Endothelzellen entstanden, erkennen lassen.

Der Uebergang der Endothelzelle in eine Knorpelzelle durch Ablagerung der Hyalinsubstanz ist besonders an den Enden jener Stränge, die in den Knorpel hineinzuwuchern scheinen, deutlich zu erkennen.

Fig.1.

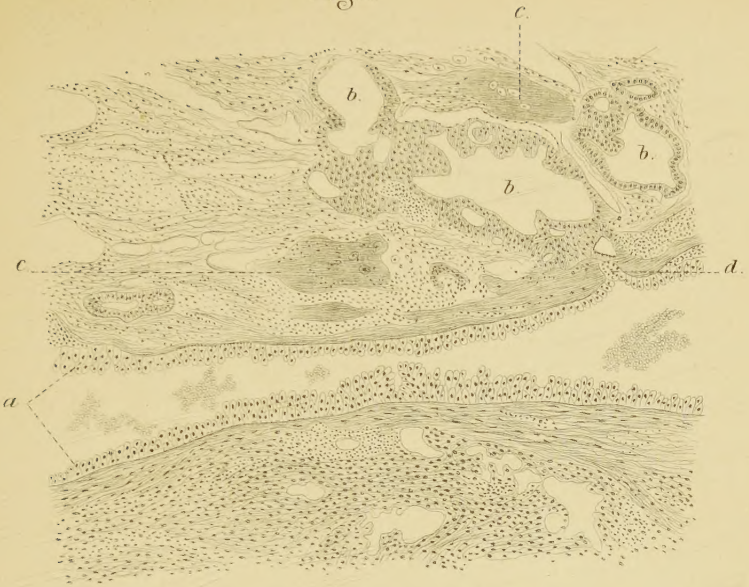

Fig 2.

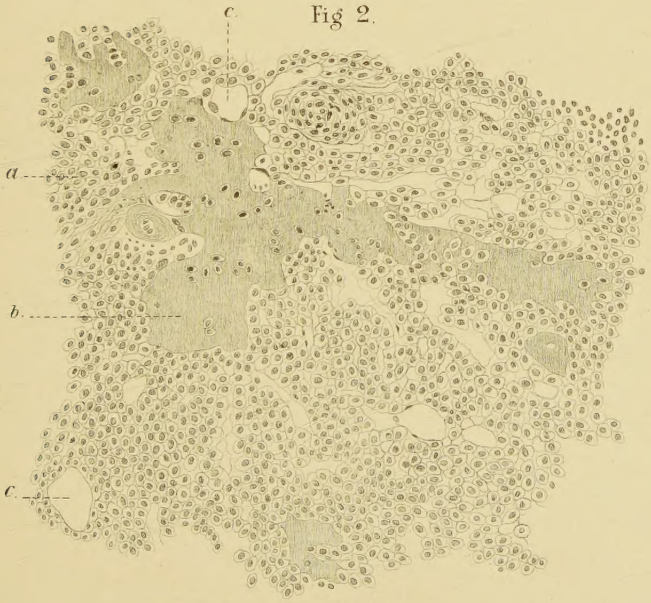

C.Krapf gez.u.lith. Carl Leykum impr.